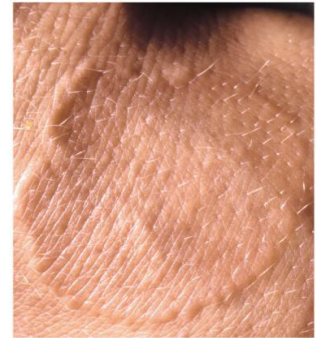
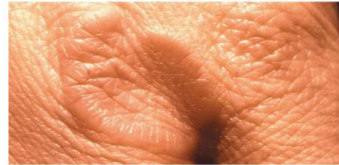

# Granuloma anulare

## Patientinformation

Vid denna sjukdom uppstår knutor i hudens bindväv av okänd orsak. Personer med denna åkomma är i övrigt vanligen helt friska. Sjukdomen har inget samband med allergi eller reumatisk sjukdom. Den är vanligast hos barn och yngre kvinnor. De flesta fallen (70%) ses hos personer under 30 års ålder



### Klinisk bild

Knutorna sitter vanligen på handryggar, knogar och fotryggar men kan uppkomma även på andra ställen. De har en tendens att uppträda i ringformer. Enstaka knutor kan vara hudfärgade, rodnade eller blåroda. De är vanligen i övrigt helt symtomlösa och kliar inte. Ibland uppkommer större områden, upp till flera cm i diameter, som är röda eller blåbrunt rodnade och där knutor är synliga endast i kantområdena.

### Sjukdomsförlopp

Hudförändringarna är helt ofarliga och självläker vanligen inom 2 års tid. I en del fall (ca 25%) kan knutorna däremot vara envisa och kvarstå i många år. Återfall längre fram i livet förekommer men läker då vanligen fortare än första gången.

### Behandling

Granuloma anulare är svårbehandlad. Oftast brukar man avvakta och se om förändringarna självläker. Tunnare förändringar kan ibland påskyndas till läkning med stark kortisonsalva medan tjockare knutor i regel är envisa. Injektionsbehandling med t ex kortisonlösning används ibland med viss framgång. I de sällsynta fall där man har mycket utbredda förändringar kan särskild specialistbehandling krävas.